

Документ подписан простой электронной подписью

Информация о владельце:

ФИО: Комин Андрей Эдуардович

Должность: ректор

Дата подписания: 07.02.2019 09:51:18

Уникальный программный идентификатор:

f6c6d686f0c899fdf76a1ed8b448452ab8cac6fb1af6547b6d40cdf1bdc60ae2

Федеральное государственное бюджетное образовательное учреждение
высшего образования
Приморская государственная сельскохозяйственная академия
Институт животноводства и ветеринарной медицины

Кафедра морфологии
и физиологии

МЕТОДИЧЕСКИЕ УКАЗАНИЯ

для проведения практики по получению первичных профессиональных умений и навыков, в том числе первичных умений и навыков научно-исследовательской деятельности (Морфология животных) для обучающихся направления подготовки 36.03.02 Зоотехния

Уссурийск, 2017

УДК 636.7

Кабанова Л.И. Методические указания для проведения практики по получению первичных профессиональных умений и навыков, в том числе первичных умений и навыков научно-исследовательской деятельности (Морфология животных) для обучающихся направления подготовки 36.03.02 Зоотехния / сост. Л.И.Кабанова. - 3-е изд., перераб. и доп. – ФГБОУ ВО ПГСХА. - Уссурийск, 2017. - 31 с.

Методические указания составлены в соответствии с учебным планом и рабочей программой практики по получению первичных профессиональных умений и навыков, в том числе первичных умений и навыков научно-исследовательской деятельности (Морфология животных).

Включают рекомендации по методам исследования животных, изучения частей и областей тела животных, изучения осевого и периферического скелета, изучения мышечной системы, суставов, а также изучения аппаратов пищеварения, дыхания, мочевыделения, органов размножения и сердечно-сосудистой системы.

Предназначены для обучающихся по направлению подготовки 36.02.03 Зоотехния всех направленностей (профилей) и форм обучения.

Рецензент: И.И. Шулепова, к.в.н., доцент кафедры незаразных болезней, хирургии и акушерства

Издается по решению методического совета ФГБОУ ВО Приморская ГСХА

Введение

Морфология животных является базовой дисциплиной, на основе которой происходит изучение других специальных дисциплин. Она дает сведения о форме, строении и развитии разных органов животного и отличиях в их строении в связи с их функцией и условиями существования животного, об изменчивости организма под влиянием меняющихся условий его жизни (разведение, кормление, содержание и эксплуатация). Изучение экстерьера и интерьера животных тоже опирается на данные анатомии.

Основным методом изучения морфологии животных является работа с трупным материалом и приготовленными из него влажными и сухими анатомическими препаратами. После первого курса обучающиеся проходят летом практику по получению первичных профессиональных умений и навыков, в том числе первичных умений и навыков научно-исследовательской деятельности (Морфология животных).

Методические указания составлены в соответствии с учебным планом и рабочей программой. Они состоят из девяти занятий. Продолжительность одного дня учебной практики составляет 5 часов. В конце методического указания предложен список литературы, которым обучающиеся должны пользоваться при прохождении практики.

Цель практики по получению первичных профессиональных умений и навыков, в том числе первичных умений и навыков научно-исследовательской деятельности (Морфология животных) - закрепление и углубление теоретических знаний на живых объектах для формирования навыков и умений, необходимых для осуществления профессиональной деятельности выпускника. Знать видовые и возрастные особенности строения организма животных.

Задачами практики по получению первичных профессиональных умений и навыков, в том числе первичных умений и навыков научно-исследовательской деятельности (Морфология животных) являются:

- Знакомство с основами будущей профессиональной деятельности, овладение первичными профессиональными умениями и навыками;
- Изучить и закрепить знания по технике безопасности при работе с живыми животными;
- Изучить на живых объектах части и области тела животного, что необходимо знать при определении топографии отдельных органов;
- Повторить и закрепить теоретические знания строения осевого и периферического скелета у животных, пропальпировать суставы, фаланги пальцев, маклоки, так как отдельные кости являются ориентирами при осуществлении различных врачебных манипуляций у животных;
- Повторить и закрепить теоретические знания расположения скелетных мышц на живых объектах, строение кожи и производных кожного покрова. Мышцы тоже являются ориентирами при осуществлении ряда врачебных мероприятий. Увеличение толщины кожи наблюдается при ряде патологических процессов;

- Рассмотреть у животных ротовую полость со всеми её производными. Рассмотреть сосочки языка, зубы. Ротовая полость относится к органам пищеварения.
- Повторить и закрепить на живых объектах аппарат дыхания, мочевыделения, размножения. Прослушать работу сердца. Знание строения и топографии систем органов поможет студентам лучше усвоить другие дисциплины такие как физиология и этология животных, оперативная хирургия с топографической анатомией, клиническая диагностика, внутренние незаразные болезни, акушерство, и гинекология.

При прохождении практики по получению первичных профессиональных умений и навыков, в том числе первичных умений и навыков научно-исследовательской деятельности (Морфология животных) обучающиеся приобретают умения:

- Правильно обращаться с животными и правильно фиксировать их при обследовании;
- Правильно находить отделы и области на теле животных;
- Методом пальпации находить отдельные кости скелета и границу мозгового и лицевого отдела черепа;
- Пользоваться кутиметром для определения толщины кожного покрова;
- Пользоваться носовыми щипцами, а у лошади накладывать закрутку на верхнюю губу при рассмотрении ротовой полости;
- Применять зевник при обследовании ротовой полости;
- Методами перкуссии, пальпации и аускультации обследовать органы брюшной полости.

Структура и содержание практики по получению первичных профессиональных умений и навыков, в том числе первичных умений и навыков научно-исследовательской деятельности (Морфология животных)

№ п/п	Разделы (этапы) практики	Виды учебной работы, на практике включая самостоятельную работу обучающихся и трудоёмкость (в часах)		Форма текущего контроля
		Контактная работа	Самостоятельная работа	
1	2	3	4	5
.	Подготовительный этап	Техника безопасности при работе с животными. Части и области тела животного	Техника безопасности при работе с животными. Части и области тела животного	Заполнение журнала по технике безопасности. Проверка отчёта

1	2	3	4	5
2.	Учебный этап	Осевой и периферический скелет	Осевой и периферический скелет	Проверка отчёта
3.	Учебный этап	Скелетные мышцы. Строение ко –жи и её производных	Скелетные мышцы. Строение ко –жи и её производных	Проверка отчёта
4.	Учебный этап	Аппарат пищеварения и дыхания	Аппарат пищеварения и дыхания	Проверка отчёта
5.	Учебный этап	Аппарат мочевыделения и размножения	Аппарат мочевыделения и размножения	Проверка отчёта
6.	Учебный этап	Сердечно-сосудистая, нервная система и органы чувств	Сердечно-сосудистая, нервная система и органы чувств	Проверка отчёта
	Итого	30 часов	24 часа	Зачёт

Материально-техническое обеспечение практики по получению первичных профессиональных умений и навыков, в том числе первичных умений и навыков научно-исследовательской деятельности (Морфология животных). На учебной практике при изучении топографии внутренних органов студенты используют крупный рогатый скот, лошадей и свиней. Перед прохождением практики студенты в обязательном порядке получают инструктаж по технике безопасности при работе с вышеперечисленными животными. Все студенты обязаны иметь халаты, шапочки и сменную обувь. Животные должны быть накормлены, напоены и хорошо вычищены. Проводить занятия на агрессивных и больных животных недопустимо по технике безопасности.

При проведении практики необходимо иметь веревки для фиксации животных, закрутки, носовые щипцы для фиксации крупного рогатого скота, верхнечелюстные щипцы для фиксации свиней, плессиметры, перкуссионные молоточки, фонендоскопы, стетоскопы, кутиметры, цветные мелки и чистую ветошь.

Занятие 1

Правила работы с животными и методы исследования

Цель занятия. Усвоить навыки фиксации и безопасного подхода к животным. Научить студентов использовать простые и доступные методы исследования систем и органов животных.

Техника безопасности при работе с животными и методы фиксации

Перед исследованием животных необходимо опросить обслуживающий персонал (доярку, скотника, конюха и др.) с целью выяснения повадок и нрава животного, чтобы знать какие меры предосторожности можно применять при работе с ними. Нельзя грубо обращаться с животными особенно в области головы, паха и промежности. Исследовать животное лучше втроем, чтобы один студент фиксировал, а другие проводили исследования, периодически меняя друг друга.

При исследовании лошадей нужно обязательно помнить, что если она плохо зафиксирована, то может встать на дыбы и ударить грудными конечностями. Кроме того она может укусить, прижать к стене, наступить на ногу. Лошади наносят удары тазовыми конечностями. Они бьют ими назад. Поэтому подходить к ним лучше спереди или с боку, так, чтобы она Вас видела. При обследовании нужно постоянно следить за поведением животного. Если прижатые уши, а мышцы животного напряжены и наблюдается дрожь, значит животное испугано, или сильно возбуждено. Необходимо успокоить животное легким поглаживанием шеи, окриком и временно прекратить исследование, чтобы не вызывать у животного агрессию. Помощник обычно держит лошадь на коротком поводу взяв ее под уздцы. Одной рукой нужно опираться о холку или держаться за гриву, а другой держать за уздечку, чтобы предотвратить ее неожиданные движения.

При исследовании крупного рогатого скота нужно знать, что они наносят удары рогами, либо лбом, а также боковой удар тазовой конечностью (в сторону и назад). Животных обоего пола лучше привязывать в станках. Для безопасности быков нужно удерживать за носовое кольцо при помощи водила. Коров держат за рога, стоя рядом с шеей животного так, чтобы ее голова была повернута вбок. Нужно также помнить, что признаком агрессивности у крупного рогатого скота служит опущенная голова и постоянные движения хвоста.

У свиней фиксация очень затруднительна, так как они очень пугливы и могут быть агрессивны, поэтому не следует применять силовые методы фиксации. У свиней также гладкое тело, что не дает возможности захватить животное. Свиньи способны наносить тяжелые укусы. При обследовании, они могут сбить с ног исследователя. Особенно агрессивны свиноматки с подсосными поросятами и племенные хряки. Свиней при обследовании лучше

фиксировать в тесном станке, предварительно дать им корм. При исследовании нужно почесывать животное за ухом, или в области живота и боков. Свиней можно также фиксировать наложением на верхнюю челюсть позади клыков специальных щипцов, или веревочной закрутки.

Птицу фиксируют следующим образом: одной рукой захватывают у основания обоих крыльев, а другой ноги, если водоплавающая птица, то держат голову.

Во время работы с животными необходимо строгое соблюдение мер личной гигиены. После работы с животными нужно тщательно мыть руки и обрабатывать их дезинфицирующим раствором.

Методы исследования животных

Наиболее простыми и доступными методами прижизненного исследования сельскохозяйственных животных являются:

1. Осмотр животного: его проводят в хорошо освещенном помещении, или на открытой площадке в хорошую погоду. Смотрят на общее состояние животного, обращают внимание на его поведение, шерстный покров (взъерошен, блестящий, гладкий, ломкий или нет). Осматривают видимые слизистые оболочки (цвет, сухость, влажность). Осмотр всегда производят начиная с головы, затем переходят на шею, грудную клетку, живот, таз и конечности.

2. Пальпация – это прощупывание пальцами рук отдельных областей тела животного и суставов. Пальпацию осуществляют проведением плавных мягких движений пальцами через них. Резких движений нужно избегать.

Пальпация бывает поверхностная и глубокая.

При поверхностной определяют состояние подкожных тканей, мышц, лимфатических узлов, положение обследуемых костей, определяют температуру кожного покрова.

Глубокая наружная пальпация производится при исследовании некоторых внутренних органов брюшной полости. Ее проводят через брюшную стенку.

Глубокая внутренняя пальпация – это когда исследуют некоторые органы тазовой и брюшной полостей через прямую кишку, или через влагалище.

С помощью этого метода определяют форму, величину, консистенцию, подвижность и месторасположение отдельных внутренних органов.

3. Перкуссия – простукивание различных участков тела. Консистенция внутренних органов разная, поэтому и звуки получаемые при нанесении легких отрывистых ударов по областям, где располагаются органы с неодинаковой плотностью получаются разные. Этим методом мы определяем размеры и расположение органов, а так же изменения их плотности в результате каких-либо патологических процессов.

В основном применяется три вида перкуссии – непосредственная, длительная и инструментальная.

Непосредственная исследуется средним, или указательным и средним полусогнутыми пальцами. Наносятся легкие удары по коже в соответствующей области.

Занятие 2

Части и области тела животного

Цель занятия: Научить студентов различать области тела животного.

Для более точного изучения топографии отдельных органов организма, необходимо знать все части тела животного и их подразделение на области.

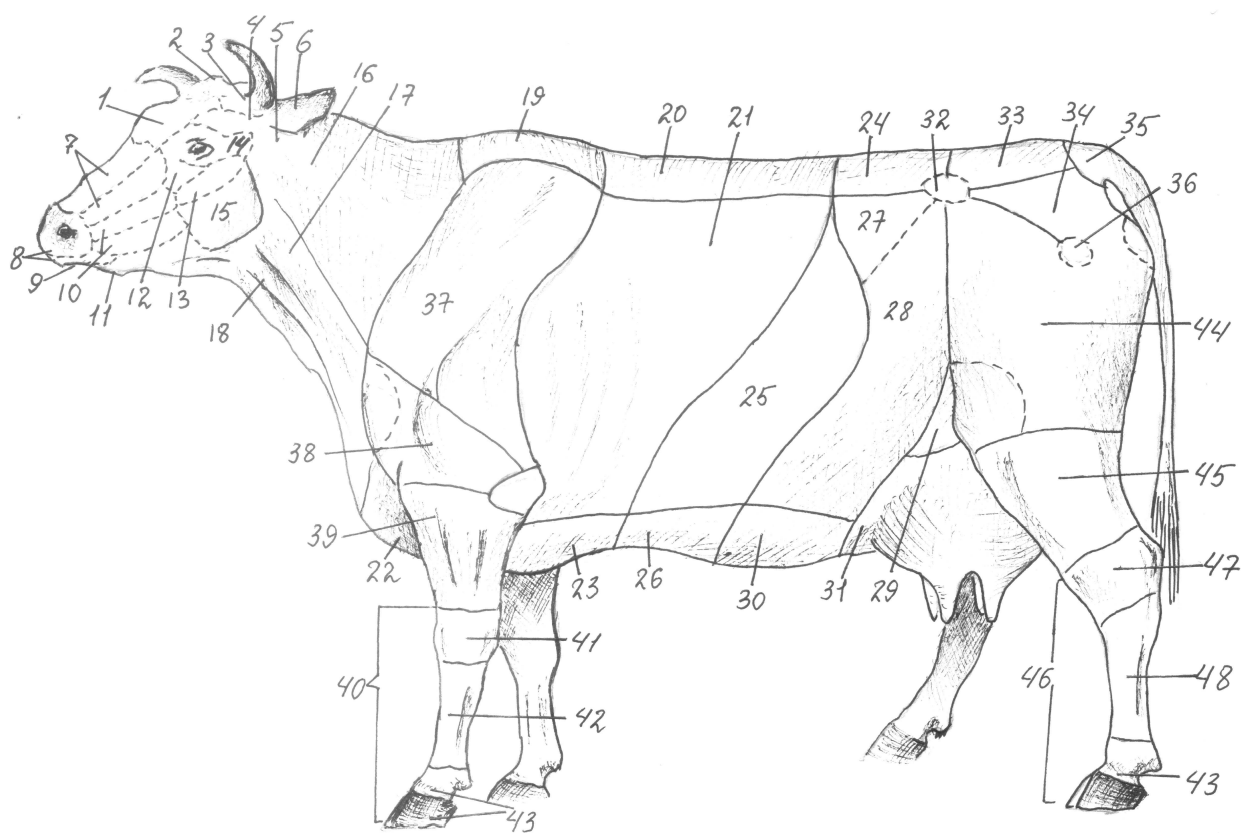


Рис.1. Области тела коровы:

1-лобная; 2 - затылочная; 3 - теменная; 4 - височная; 5 - околоушная; 6 - ушной раковины; 7 - носовая; 8 - области верхней и нижней губ; 9 - подбородочная; 10 - щечная; 11 - межчелюстная; 12 - подглазничная; 13 - скуловая; 14 - область глаза; 15 - большой жевательной мышцы; 16 – верхняя шейная; 17 – боковая шейная; 18 – нижняя шейная; 19 – холки; 20 – спины; 21- реберная; 22 – предгрудинная; 23 – грудинная; 24 – поясничная; 25 – подреберья; 26 – мечевидного хряща; 27 – околопоясничная (голодная ямка); 28 – боковая область; 29 – паховая; 30 – пупочная; 31 – лонная; 32 – маклок; 33 – крестцовая; 34 – ягодичная; 35 – корень хвоста; 36 - седалищная область; 37 – лопатка; 38 –

плечо; 39 – предплечье; 40 – кисть; 41 – запястье; 42 – пясть; 43 – пальцы; 44 – бедро; 45 – голень; 46 – стопа; 47 – заплюсна; 48 – плюсна

Тело животных состоит из головы, шеи, туловища и хвоста, которые образуют осевую часть и конечности. Все указанные выше отделы делятся на области – стати. Голова у животных делится на мозговой и лицевой отделы. Граница между ними проходит по условной плоскости, проведенной перпендикулярно голове по касательной к медиальным углам глазниц. В мозговом отделе различают затылочную, теменную, лобную, височную области, область ушной раковины и век. Они соответствуют внешним границам одноименных костей.

В лицевом отделе выделяют область ноздрей, верхней губы, подбородка, носовую и боковую область носа, подглазничную, язычную, подчелюстную области и область жевательной мышцы. Шея животного делится на две области: дорсальную и вентральную. Границей между ними является яремный желоб – это продольное углубление, находящееся между плечеголовной и грудиноголовной мышцами. В яремном желобе находится яремная вена. Из неё у крупных животных берут кровь для исследований. На дорсальной части шеи находится вийная область и боковые области (правая и левая). Вдоль шейных позвонков находится область плечеголовного мускула. Вентральную часть шеи впереди образует гортанная, а сзади трахеальная области. На границе с головой по бокам находится околоушная область. Туловище состоит из грудного, брюшного и тазового отделов. В грудном отделе область холки, спины, боковые реберные области. Вентрально боковая грудная область переходит в предгрудинную и грудинную области. Костной основой холки и спины являются грудные позвонки. В области холки у них наиболее высокие остистые отростки.

Брюшной отдел включает поясницу и живот или брюхо, поэтому его ещё называют пояснично-брюшным отделом. Поясница – это продолжение спины до крестцовой области. Её основа - поясничные позвонки. Живот имеет мягкие стенки и делится на краниальную, среднюю и каудальную части, а также области подреберий, мочевидного хряща, подвздошную, пупочную, паховые и лонные области.

Тазовый отдел делится на крестцовую область и ягодичную. Крестцовая область переходит в корень хвоста, а по бокам от крестцовой находятся парные ягодичные области. Все вышеперечисленные области у копытных животных образуют круп. В хвосте различают корень, тело и кончик. Задняя сторона крупа, находящаяся под хвостом, называется анальная область. Вентральнее от неё находится промежность, с примыкающей у самцов мошоночной областью, а у самок она достигает половых губ.

Конечности подразделяются на грудные (передние) и тазовые (задние). Они состоят из поясов и свободных конечностей. Костной основой плечевого пояса у копытных является лопатка, поэтому его называют областью лопатки. Лопаточная область делится на область лопаточного хряща (прилежит к холке),

предостную и заостную области (разделяются остью лопатки). Свободный отдел конечности состоит из области плеча, предплечья и кисти. На границе области лопатки и плеча вперёд выступает плечевой сустав, а на границе области плеча и предплечья выступает локтевой сустав. Кисть состоит из запястья, пясти и пальцев. Эти звенья располагаются поочерёдно за областью предплечья и соединяются друг с другом с помощью суставов.

Тазовая конечность состоит из тазового пояса, бедра, голени и стопы. Тазовый пояс входит в состав осевой части тела как ягодичная область. Его костной основой является тазовая, или безымянная кость. Область бедра находится под тазом, а его костной основой является бедренная кость. Между тазом и бедром находится тазобедренный сустав. Ниже бедра находится область голени – костная основа большая и малая берцовые кости. Между бедром и голенью – коленный сустав. За голенью располагается стопа, которая делится на заплюсну, плюсну и пальцы. Между голенью и стопой – заплюсневый сустав. Остальные части тоже соединяются между собой суставами.

Занятие 3

Скелет животных. Осевой скелет

Цель занятия. Изучить на живых животных проекцию и топографию костей осевого скелета.

Скелет – это пассивная система рычагов движения, она состоит из костей и хрящей, которые соединяются между собой суставами, мышцами, швами, связками и др. Он является опорой для мягких тканей, выполняет формообразующую и защитную роль для жизненноважных органов. Скелет подразделяют на осевой и периферический. Осевой скелет состоит из черепа (скелет головы), скелета шеи, туловища и хвоста, а периферический – из скелета грудных и тазовых конечностей.

Череп подразделяется на мозговой отдел и лицевой. Граница между ними проходит на уровне медиального края глазниц, но граница эта условная, так как происходит взаимное проникновение костей одного отдела в другой. К костям мозгового отдела относятся четыре непарные кости: затылочная, клиновидная, решётчатая, межтеменная и три парные височная, теменная и лобная. Все вместе они образуют полость для размещения головного мозга. В состав лицевого отдела черепа входят решётчатая, носовые, верхнечелюстные, слёзные, нижнечелюстные, крыловидные, резцовые, нёбные кости, сошник, подъязычная кость. У свиньи в лицевой отдел входит ещё хоботковая кость.

На голове животного сначала необходимо определить и мелом нанести границу между лицевым и мозговым отделом черепа. После этого методом пальпации определить расположение отдельных костей и их выдающиеся части: лобный гребень, роговые отростки и верхнечелюстной бугор у крупного рогатого скота. У лошади затылочный и сагиттальный гребень, а также

верхнечелюстной гребень. После этого нанести мелом на кожу проекции костей мозгового и лицевого отделов черепа. У разных видов животных на нижней челюсти прощупать угол и сосудистую вырезку.

Скелет шеи, туловища и хвоста.

Позвоночный столб является основной частью осевого скелета и подразделяется на шейный, грудной, поясничный, крестцовый и хвостовой отделы. Изучая позвоночный столб методом пальпации нужно определить контуры первого шейного позвонка, второго и последнего в котором наиболее высокий остистый отросток. При обследовании грудного отдела осевого скелета необходимо прощупать остистые отростки грудных позвонков. Количество грудных позвонков зависит от вида животного, а также подвержено индивидуальным колебаниям. Рёбра – это кости лентовидной формы, которые ограничивают с боков грудную клетку. Их столько пар, сколько грудных позвонков. Прощупать у животного контуры рёбер и их углы. Первые 7-8 пар рёбер своими хрящами непосредственно срастаются с грудиной – такие рёбра называются стернальными (истинными). А рёбра, хрящи которых накладываясь друг на друга срастаются с хрящом последнего истинного ребра, называются ложными. Хрящи ложных рёбер с последними рёбрами образуют рёберную дугу (прощупать её). Иногда встречаются висячие рёбра, которые одним концом крепятся к позвонкам, а другим свободно располагаются между мышцами брюшной стенки. Грудная кость (грудина) находится с вентральной стороны грудной клетки и состоит из тела, рукоятки, мечевидного отростка и мечевидного хряща. Прощупать и мелом нанести на кожу проекции рёбер и грудины.

В поясничном отделе прощупать остистые и поперечнорёберные отростки поясничных позвонков. Нанести мелом на кожу контуры поясничных позвонков.

Таблица 1 - Количество позвонков у разных видов животных

Вид животного	Количество позвонков в отделах				
	шейных	грудных	поясничных	крестцовых	хвостовых
Лошадь	7	18(17-19)	5-6	5-6 (7)	17-19(15-21)
Крупный рогатый скот	7	13	6	5	18-20
Коза	7	13	6	4	12-16
Свинья	7	14 (15)	6-7	4	20-23
Курица	13-14	7	11-14		5

Крестцовый отдел состоит из крестцовой кости, которая образована сросшимися крестцовыми позвонками. Пропальпировать гребень крестцовой кости и нанести на кожу мелом его границы.

Хвостовой отдел состоит из хвостовых позвонков. Пропальпировать все хвостовые позвонки и убедиться, что в каудальном направлении идёт их редукция.

Занятие 4

Периферический скелет

Цель занятия. Изучить на живых животных строение грудной и тазовой конечности.

Периферический скелет состоит из скелета грудной (передней) и тазовой (задней) конечностей. Скелет конечностей состоит из скелета поясов и скелета свободной конечности. С помощью поясов каждая конечность прикрепляется к туловищу. Своей свободной частью выполняет роль опоры и подвижных рычагов локомоции.

Грудная конечность

Пояс грудной конечности домашних млекопитающих представлен одной лопаткой. Ключица имеется только у животных, грудные конечности которых обладают способностью к хватательным движениям (грызуны, рукокрылые, приматы).

Рудимент ключицы встречается у большинства млекопитающих только в виде хрящевой полоски, которая находится в плечеголовной мышце от лопатки до грудной кости. Коракоидная кость у всех млекопитающих сохранилась в виде коракоидного отростка с медиальной стороны бугра лопатки.

На животном нужно прощупать лопатку, ость лопатки, суставной угол и основание лопатки с хрящом. В нижней части ости лопатки у крупного рогатого скота прощупать акромион. На коже животных нарисовать мелом контуры лопатки.

Свободный отдел грудной конечности состоит из плечевой кости, костей предплечья и скелета кисти, которая в свою очередь состоит из скелета запястья, пясти и фаланг пальцев.

Плечевая кость расположена косо, головка плечевой кости совместно с суставной впадиной лопатки образует лопаткоплечевой сустав, направленный вершиной вперёд, а блок плечевой кости, совместно с лучевой и локтевой костями образуют локтевой сустав, который направлен вершиной назад. Кости предплечья состоят из лучевой и локтевой костей. У млекопитающих более сильно развита лучевая кость, а у птиц, наоборот, сильнее развита локтевая кость. Кости предплечья хорошо развиты у стопо – и пальцеходящих животных и друг с другом соединяются подвижно. У фалангоходящих животных (копытные) кости предплечья срастаются друг с другом и

происходит редукция локтевой кости, особенно сильно выражено у лошади. Дистальный отдел костей предплечья вместе с костями запястья образуют запястный сустав. Костей запястья 2 ряда – проксимальный и дистальный, их количество у животных различных видов различно. Порядковый отсчет костей запястья, костей пясти и пальцев ведётся с медиальной стороны конечности.

Таблица 2 - Кости запястья и пясти

Вид животного	Запястье		Пясть
	Проксимальный ряд	Дистальный ряд	
Лошадь	Лучевая, промежуточная, локтевая, добавочная	I – часто отсутствует II, III IV+V	III – основная II и IV - грифелевидные
Крупный рогатый скот	те же	II+III; IV+V	III+IV I – сильно редуцирована
Свинья	те же	I, II, III, IV+V	II, III, IV, V III и IV - основные

Кости пальцев представлены тремя фалангами – проксимальная, средняя и дистальная (исключением является первый палец, который состоит из двух фаланг – проксимальной и дистальной). Дистальная фаланга выполняет опорную функцию и в связи с различным типом передвижения, имеет разное строение. У хищных она называется коготковая, у непарнокопытных – копытная, у парнокопытных – копытцевая, а у приматов – ногтевая фаланга. Студенты должны нанести контуры костей свободного отдела грудной конечности на кожу и пропальпировать латеральный бугор плечевой кости, локтевой отросток и локтевой бугор, область ключковидного отростка локтевой кости и добавочную кость запястья.

Тазовая конечность (задняя). Пояс тазовой конечности представлен тазовой костью, которая состоит из сросшихся между собой подвздошной, лонной и седалищной костей – эта кость называется безымянная. На границе их соединений находится впадина, в которой расположена головка бедренной кости (место для сочленения со свободной тазовой конечностью). Вместе с крестцовой костью и первыми хвостовыми позвонками правая и левая безымянные кости составляют таз. Свободный отдел скелета конечности состоит из бедренной кости, костей голени и скелета стопы. Проксимальный конец бедренной кости (головка) и суставная впадина таза образуют тазобедренный сустав, который направлен каудально, а дистальный конец кости (надмыщелки и блок) и проксимальный конец большой берцовой кости (мышцелки) образуют коленный сустав, в котором располагается самая большая сезамовидная кость – коленная чашка.

У стопо -и пальцеходящих животных кости голени состоят из большой и малой берцовых костей. Они друг с другом соединяются подвижно. У копытных животных сильно редуцирована малая берцовая кость. У крупного

рогатого скота малая берцовая кость в виде небольшого отростка, находящегося на латеральном мыщелке большой берцовой кости. У лошади она в виде тонкой костной пластинки, находящейся в проксимальной трети большой берцовой кости. Дистальный отдел скелета голени вместе с костями заплюсны и плюсны образуют заплюсневый, или скакательный сустав. Из костей голени у всех домашних животных наиболее хорошо развита большая берцовая кость.

Строение костей скелета стопы и их количество у различных видов животных отражено в таблице 3.

Таблица 3 - Кости заплюсны и плюсны

Вид животного	Заплюсна			Плюсна
	Проксимальный ряд	Средний ряд	Дистальный ряд	
Лошадь	Пяточная и таранная	Центральная кость	I+II; III; IV+V	III-основная II и IV – грифельные
Крупный рогатый скот	Те же	Центральная кость срослась с IV заплюсной костью	I;II;+III; IV+V+центральная	III+IV
Свинья	Те же	Центральная кость	I;II;III; IV+V	II;III;IV;V III и IV- основные

Фаланги пальцев по строению и расположению в основном схожи с костями пальцев передней конечности.

На кожу живых животных (лошадь, крупный рогатый скот, свинья) нанести проекцию основных костей задней конечности (подвздошной, седалищной, бедренной, большой берцовой, заплюсны и плюсны). В области крупа прощупать наружный бугор крыла подвздошной кости (маклок) и седалищный бугор. Пропальпировать тело бедренной кости, коленный сустав с коленной чашкой, гребень большой берцовой кости, латеральную и медиальную лодыжки. В заплюсневом суставе хорошо прощупать бугор пяточной кости. Прощупать кости плюсны, проксимальную и среднюю фаланги. Дистальную фалангу внимательно осмотреть.

Занятие 5

Скелетные мышцы

Цель занятия. Методом пальпации изучить скелетные мышцы расположенные поверхностно и мелом нанести контуры каждой мышцы на кожу.

Активной частью аппарата движения являются скелетные мышцы. Когда мышцы сокращаются, то они передвигают кости, к которым они прикреплены (динамическая функция) или укрепляют их в определённом положении (статическая функция).

На голове доступные для пальпации следующие мышцы:

1. Большая жевательная мышца, которая в одноименной ямке ветви нижней челюсти. По функции это жевательная мышца поднимает нижнюю челюсть (смыкает челюсти).
2. Височная мышца – заполняет височную ямку – поднимает нижнюю челюсть.

В области шеи пальпируются:

1. Плечеголовная мышца - на боковой поверхности шеи, участвует в прикреплении грудной конечности к туловищу. Как синергист разгибателей плечевого сустава она участвует в движениях шейной области позвоночного столба.
2. Грудиноголовная мышца – находится на вентральной поверхности шеи. При её сокращении опускается голова и участвует в боковых движениях позвоночного столба. Выше грудиноголовной мышцы, между нею и плечеголовной проходит яремный желоб, в котором залегает сонная артерия и яремная вена.

В грудном отделе пальпируются следующие мышцы:

1. Трапециевидная мышца – находится в дорсальной части шеи и холки между лопаточными хрящами правой и левой лопаток. Соединяет плечевой пояс с осевой частью тела.
2. Широчайшая мышца спины – располагается каудальнее лопатки. Широким треугольником лежит на дорсолатеральной поверхности грудной стенки. Является синергистом сгибателей плечевого сустава.
3. Поверхностная и глубокая грудные мышцы, находящиеся на вентральной поверхности грудной клетки. Эти мышцы участвуют в аддукции грудной конечности.

В области живота можно пропальпировать:

1. Наружная косая мышца живота – мощная, широкая лежит на боковой стенке живота. Выполняет функцию брюшного пресса.
2. Прямая мышца живота – находится на вентральной поверхности грудной и брюшной стенок. Её можно пропальпировать в вентральной области

брюшной стенки. Она участвует в работе брюшного пресса и является синергистом мышц флексоров позвоночного столба.

В дорсальной поясничной области брюшного отдела пальпируются следующие мышцы:

1. Длиннейшая мышца – находится между остистыми и поперечными отростками позвоночного столба.

2. Подвздошно – реберная мышца – находится латеральнее длиннейшей. Её наиболее широкая часть в области крыла подвздошной кости, а по мере приближения к грудному отделу её ширина значительно уменьшается.

На грудной конечности в области лопатки можно без особых усилий пропальпировать:

1. Предостная мышца – заполняет предостную ямку. Экстензор плечевого сустава.

2. Дельтовидная мышца – лопаточная часть пальпируется каудальнее ости лопатки, а плечевая на уровне, а плечевая на уровне лопатко – плечевого сустава. По функции флексор плечевого сустава.

3. Заостная мышца заполняет ямку. Пальпируется та часть, которая находится позади лопаточной части дельтовидной мышцы. Флексор плечевого сустава.

4. Большая круглая мышца – идет вдоль каудального края лопатки. Флексор и ротатор плечевого сустава.

В области плеча пропальпировать и нанести мелом на кожу:

1. Двуглавая мышца плеча – находится на латерокраниальной поверхности всей плечевой кости. По функции экстензор плечевого сустава и флексор локтевого сустава.

2. Плечевая мышца находится на уровне дистальной трети плечевой кости с медиальной стороны. Флексор локтевого сустава.

3. Трехглавая мышца плеча – заполняет треугольное пространство между лопаткой и плечевой костью. Функция – флексор плечевого и экстензор локтевого суставов.

В области предплечья нужно пропальпировать и нанести на кожу контуры ниже перечисленных мышц:

1. Лучевой разгибатель запястья – образует передний контур предплечья. Флексор локтевого и экстензор запястного суставов.

2. Локтевой сгибатель запястья – образует каудальный контур предплечья. Флексор запястного и экстензор локтевого суставов.

На тазовой конечности хорошо прощупываются ягодичные мышцы, образующие ягодичную область или круп. Они являются экстензором и абдуктором тазобедренного сустава.

В области бедра хорошо пальпируются:

1. Четырёхглавая мышца бедра – образует передний контур бедра. Является флексором тазобедренного и экстензором коленного суставов.

2. Портняжная мышца – находится на краниальной поверхности прямой головки четырёхглавой мышцы бедра. По функции она флексор тазобедренного сустава.

3. Напрягатель широкой фасции бедра – находится краниальнее тазобедренного сустава с латеральной стороны, треугольной формы. Эта мышца при сокращении натягивает широкую фасцию бедра и предотвращает её ущемление между мышцами. Её функция – синергист флексоров тазобедренного сустава.

4. Двуглавая мышца бедра – лежит каудальнее бедренной кости и образует задний контур бедра. Функция – экстензор тазобедренного сустава и флексор коленного.

5. Полусухожильная и полуперепончатая мышцы находятся каудомедиальнее двуглавой и участвуют в образовании заднего контура бедра. Это флексоры коленного и экстензоры тазобедренного и заплюсневого суставов.

6. Стройная мышца с медиальной поверхности бедра, каудальнее бедренной кости. Это аддуктор тазобедренного сустава.

В области голени пропальпировать и мелом обозначить на коже:

1. Передняя большеберцовая мышца – образует передний контур голени, находится краниолатеральнее большой берцовой кости. Экстензор коленного и флексор заплюсневого сустава.

2. Трёхглавая мышца голени – каудальнее костей голени. Образует задний контур голени. Состоит из двух головок икроножной мышцы и пяточной. Они сливаются и образуют сухожилие. Флексор коленного сустава.

Занятие 6

Кожа и её производные. Соединение костей

Цель занятия. Методами осмотра, пальпации и измерения кутиметром, изучить кожный покров, его производные и суставы.

Кожный покров одевает всё тело животного и отграничивает его организм от внешней среды. Его основой является кожа. Имеются ещё производные кожного покрова, которые делятся на роговые – это волосы, рога, копыта, копытца, ногти, когти; железистые – это потовые железы, сальные и молочные. При исследовании кожного покрова у животных нужно в первую очередь обратить внимание на его состояние. У здоровых животных, хорошо упитанных – волосы гладкие, блестящие, а кожа упругая и эластичная. Если есть какие-то отклонения в здоровье животного, то волосы теряют блеск, они будут взъерошены, склеены, кожа будет жёсткая, сухая, не эластичная, мало подвижная. При определении толщины кожи используют штангенциркуль, или кутиметр. Замеряют толщину кожной складки и полученный результат делят на два – результат деления будет показателем толщины одного слоя кожи. Толщина кожи в разных участках тела животного различна. Толстая кожа на спине и снаружи на конечностях. У крупного рогатого скота кожа толще, чем у лошади и свиньи. У старых животных кожа толще, чем у молодых. Чтобы определить упругость кожи, ее собирают в складку (обычно в области шеи), а

затем её отпускают и наблюдают, как она расправляется. Если складка быстро расправляется, то это говорит о хорошей эластичности и упругости кожи. При исследовании волосяного покрова обратить внимание, что у животных имеется три типа волос, которые предохраняют тело животного от колебаний температуры и внешней среды. Покровные волосы делятся на шерстные и щетиновые. Длинные волосы толстые, грубые, они на чёлке и гриве. Синуозные (осязательные) на губах, щеках, подбородке, вокруг глаз, они снабжены нервными окончаниями. При обследовании животных нужно обратить внимание на развитие подкожного слоя. Чем подвижнее кожа, тем лучше развит подкожный слой, а при слабой подвижности подкожный слой или слабо развит, или отсутствует, это говорит о нарушении обмена веществ. Рассмотреть у животных производные кожного покрова.

1. Мякиши – находятся на опорных участках конечностей. Они обеспечивают хорошую опору и сцепление с почвой, амортизацию и выполняют функцию органов осязания. Мякиши бывают: запястные (каштан) – у лошади на медиальной поверхности дистального конца предплечья. Заплюсневые (каштан) у лошади на медиальной поверхности дистального конца заплюсны.

Пястный и плюсневый находятся на пальмарной или плантарной поверхности области сустава I фаланги. У свиньи и крупного рогатого скота его нет, а у лошади представлен в виде шпор.

Пальцевые мякиши у всех животных. У лошади на них есть стрелка, а у крупного рогатого скота и свиней её нет. Обучающиеся должны рассмотреть копыто у лошади и копытце у крупного рогатого скота и свиней. Копытце соответствует разделённому пополам копыту лошади. На копыте: копытная кайма, копытный венчик, копытная подошва. Роговой башмак состоит из наружного слоя – глазури, у молодых животных он тонкий и блестящий, средний слой – трубчатый рог и внутренний слой – листочковый (белый). Подошва копытец развита слабо и в ней отсутствуют заворотные углы.

2. Рога – это полые роговые образования, которые находятся снаружи на роговых отростках лобных костей. На рогах различают корень, тело и верхушку. Студенты должны обратить внимание на наличие и расположение колец на роге. Они образуются при болезнях, беременности, при хорошем и при плохом питании. При определении возраста коров учитывают количество колец на роге и к полученной цифре прибавляют 1,5 – 2 года. Это возраст покрытия телки, так как первое кольцо появляется 2,5 – 3 года, как правило после отёла.

3. Молочная железа достигает полного развития только перед рождением детёныша. Её лучше исследовать у животных в последней стадии беременности, или в течение месяца после родов. При исследовании молочной железы обращают внимание на внешний вид, форму и расположение железы. Обратить внимание на количество сосков, их форму и величину.

Артрология изучает типы соединения различных костей скелета. Так как учебная практика проводится на живых животных, то будем изучать только соединение костей периферического скелета. Периферический скелет

соединяется только суставами. Исключение составляет прикрепление лопатки к туловищу. В этом случае соединение идет за счёт скелетных мышц. Прощупать суставы и нанести на кожный покров их контуры.

На грудной конечности следующие суставы:

1. Плечевой сустав образован суставной впадиной и головкой плечевой кости, простой, многоосный.

2. Локтевой сустав образован мыщелками плечевой кости и проксимальными эпифизами лучевой и локтевой костей. У копытных – это простой, одноосный сустав.

3. Запястный сустав образован блоками лучевой кости, костями запястья и проксимальными эпифизами костей пясти. Это одноосный, сложный сустав, так как в нём роль прокладок играют короткие кости запястья.

4. Пястнопальцевый и межфаланговые суставы, образованы пястными костями и проксимальной фалангой пальцев, а также проксимальной, средней и дистальной фалангами пальцев. Это простые одноосные суставы.

На тазовой конечности:

1. Тазобедренный сустав образован суставной ямкой тазовой кости и головной бедренной кости. Это простой многоосный сустав.

2. Коленный сустав образован дистальным эпифизом бедренной кости, проксимальным эпифизом костей голени и коленной чашкой. Это сложный, одноосный сустав. Его делят на два сустава: бедроберцовый и бедрочашечный. Бедроберцовый образован бедренной костью и костями голени. Он сложный, одноосный. Между сочленяющимися костями находятся латеральный и медиальный мениски. Бедрочашечный образован бедренной костью и коленной чашкой. Он простой одноосный.

1. Заплюсневый сустав (скакательный) – сложный одноосный. Образован костями заплюсны, голени и плюсны.

2. Суставы пальцев по строению, движению и связочному аппарату такие же, как и на грудных конечностях.

Занятие 7

Аппарат пищеварения

Цель занятия. Изучить, повторить и закрепить пройденный материал на живых животных методом осмотра, пальпации, перкуссии и аускультации. Определить месторасположения органов пищеварения.

Аппарат пищеварения состоит из головной кишки, переднего, среднего и заднего отдела. В головную кишку входит рот и глотка. Ротовую полость лучше изучать на фиксированных животных. У крупного рогатого скота используют носовые щипцы, которыми сдавливают носовую перегородку. Если нет щипцов, то её сдавливают большим и указательным пальцами. Лошадям на верхнюю губу накладывают закрутку. Для раскрытия рта животным применяют зевник. Если зевника нет, то рот раскрывают руками. Для этого в беззубый край

верхней челюсти упираются большими пальцами, а в нижний остальными пальцами рук, затем захватывают язык и оттягивают его в сторону. В ротовой полости осматривают губы, обращая внимание на носогубное зеркало, слизистую оболочку щёк, языка, дёсен. Исследуя зубы обращают внимание на их форму, количество. У лошади все зубы длиннокоронковые.

У жеребца: $3133 / 3133 \times 2 = 40$ зубов,

у кобылы: $3033 / 3033 \times 2 = 36$ зубов.

Резцовые зубы у крупного рогатого скота короткокоронковые, а коренные зубы длиннокоронковые.

Зубная формула у крупного рогатого скота $0033 / 4033 \times 2 = 32$ зуба

У свиней короткокоронковые зубы, только клыки длиннокоронковые
 $3143 / 3143 \times 2 = 44$ зуба

При исследовании глотки и пищевода их осматривают и пальпируют. Глотку прощупывают руками позади ветвей нижней челюсти, над гортанью. Пищевод пальпируют в области ярёмных желобов.

Для того, чтобы исследовать органы брюшной полости, нужно определить границы её областей. Схема деления брюшной полости на области изображена на рисунке 2.

Однокамерный желудок – это расширение пищеварительной трубки позади диафрагмы. У жвачных животных многокамерный желудок, который состоит из рубца, сетки, книжки и сычуга. Рубец – это самая большая камера желудка. Рубец слева в брюшной полости, от диафрагмы до входа в тазовую полость. Прощупать рубец. Он хорошо ощущается в области голодной ямки. Нужно плавно надавить кулаком на эту область и через некоторое время можно ощутить волнообразные движения стенки рубца. При аускультации рубца можно прослушать шумы, которые возникают при перемещении пищевых масс. Проперкутировать рубец и послушать тимпанический перкуторный звук при отсутствии корма и наличии газовой подушки. Либо тупой звук в нижней части рубца при наличии корма.

Сетка находится впереди рубца в области мечевидного отростка. Ее обследовать невозможно, так как она прикрыта справа печенью и диафрагмой, слева рубцом, а сверху книжкой. Книжка находится в правом подреберье и ее можно прослушать и проперкутировать. При аускультации будут шумы. Сычуг в правом подреберье, частично в области мечевидного отростка. Прощупать его можно только у молодняка, надавив пальцами вперед и вниз под реберную дугу. При аускультации сычуга есть шумы, которые напоминают переливание жидкости. У лошадей и свиней в силу топографии желудок недоступен для общих методов исследования. При прослушивании кишечника слышны перистальтические шумы, напоминающие переливание воды. Топография органов брюшной полости у разных видов животных обозначена в приложении 1.

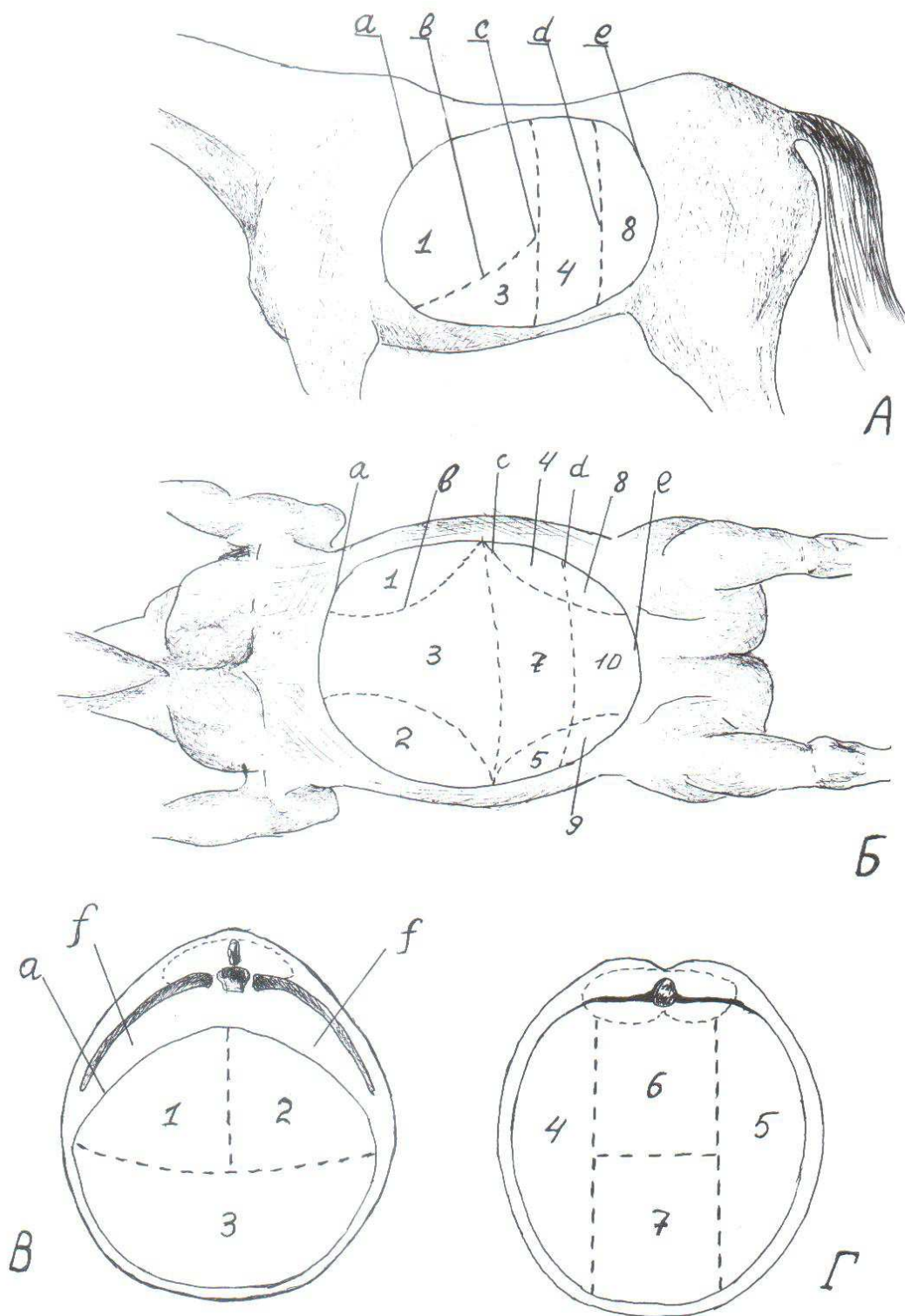


Рис. 2. Схема деления брюшной полости на области:
 А – с латеральной поверхности; Б – с вентральной поверхности; В – передний участок брюшной полости; Г – средний участок брюшной полости; 1 – правая подреберная область; 2 – левая подреберная область; 3 – область мечевидного хряща; 4, 5 – боковые брюшные области (правая и левая подвздошные); 6 – поясничная область; 7 – пупочная область; 8, 9 – паховые области; 10 – лонная область: а – диафрагма; в – реберная дуга; с – сегментальная область через последнюю пару ребер; е – граница с тазовой полостью; α – сегментальная плоскость через маклоки; β – грудная полость.

Занятие 8

Аппарат дыхания, мочеотделения и размножения. Аппарат дыхания

Цель занятия. Изучить, повторить и закрепить пройденный материал на живых животных, методами осмотра, пальпации, перкуссии и аускультации, определить месторасположения органов дыхания, мочеотделения и размножения.

Система органов дыхания исследуется методом осмотра, пальпации, перкуссии и аускультации. Верхние дыхательные пути обследуют, начиная с носовой полости. Смотрят целостность носовых костей, подвижность крыльев носа. Голову животного поворачивают к свету расширяют ноздри, осматривают видимые участки слизистой оболочки, у лошади дивертикул. У крупного рогатого скота и свиней узкие отверстия ноздрей. Прослушать трахею. При аускультации слышен шум, примерно похожий на произношение буквы «х». Лёгкие исследуют путем перкуссии. Можно выслушать крупных животных, если приложить ухо к грудной клетке, но надо накрыть её чистым полотенцем. У здоровых животных прослушивается чистое везикулярное дыхание. Путем перкуссии определить заднюю границу лёгких и нанести мелом на кожу.

Мочеполовая система. К системе органов мочевыделения относятся: почки, мочеточники, мочевого пузырь и мочеиспускательный канал. Почки осуществляют фильтрацию крови и образуют мочу. Мочеточники и мочеиспускательный канал – это мочеотводящие органы, а мочевого пузырь – это резервуар для временного хранения мочи. Органы мочеотделения невозможно исследовать наружной пальпацией, в данном случае применяется ректальный метод исследования. У самцов мочеиспускательный канал называют мочеполовым, так как по нему выводятся ещё и половые клетки.

К органам размножения самцов относятся: семенниковый мешок, семенники, придатки семенников, семенные канатики, придаточные половые железы, мочеполовой канал penis и препуций. При обследовании семенников обратить внимание на их видовые особенности строения и топографию с помощью пальпации области живота установить местоположение полового члена и S – образного изгиба у крупного рогатого скота. У хряков осмотреть дивертикул препуция.

К органам размножения самок относятся: яичники, яйцепроводы, матка, влагалище, мочеполовые преддверие и наружные половые органы. При исследовании половых органов самок обратить внимание на видовые особенности половых губ, слизистую оболочку мочеполового преддверия, влагалище, клитор. Шейку матки осматривают при помощи влагалищного зеркала. Матку у крупного рогатого скота пальпируют только через прямую кишку.

Занятие 9

Сердечно–сосудистая система, железы внутренней секреции, нервная система, органы чувств

Цель занятия. Определить месторасположение сердца, основных кровеносных сосудов, доступных пальпации, определить артериальный пульс, топографию основных лимфатических узлов.

В сердечно–сосудистую систему входят кровеносная система, лимфатическая и органы кроветворения. Кровеносная система состоит из сердца и кровеносных сосудов. Сердце находится в грудной полости между лёгкими и немного смещено влево. Основание сердца лежит на уровне середины первого ребра, а верхушка в области 6-7 ребра и смещена влево. Чтобы определить границы сердца применяют пальпацию, которая позволяет определить область сердечного толчка. Студентам нужно мелом нанести контуры сердца на кожу, а также проекцию магистральных сосудов. Сонные артерии можно пропальпировать в области яремного желоба. Лицевую артерию пропальпировать у дорсального края большой жевательной мышцы, на ней у животных прощупывают пульс. Вентральная хвостовая артерия прощупывается в области корня хвоста.

Лимфатическая система состоит из лимфатических капилляров, сосудов и лимфатических узлов. У животных методом пальпации и осмотра исследуют поверхностные шейные паховые, подчелюстные, околоушные, заглоточные и надколенные лимфатические узлы. У здоровых животных лимфатические узлы овальной формы, плотной консистенции, очень подвижные и безболезненные.

Органы кроветворения - это красный костный мозг, селезёнка, лимфатические узлы, а у молодых животных тимус.

Селезёнка у крупного рогатого скота находится в левом подреберье между рубцом и диафрагмой; у свиньи – дорсально граничит с левой почкой, вентрально – с печенью, а нижний её конец немного выступает за последнее ребро. Тимус хорошо развит у молодых животных, а к 2-3 годам он исчезает. Непарная грудная часть находится в грудной полости впереди сердца, а парная шейная часть по обеим сторонам трахеи.

Железы внутренней секреции - вырабатывают гормоны, которые поступают прямо в кровь, поэтому у них нет выводных протоков. К железам внутренней секреции относятся: щитовидная, околощитовидные железы, гипофиз, эпифиз, надпочечники. Щитовидная железа располагается по бокам первых трёх хрящей трахеи и щитовидного хряща, а околощитовидные железы находятся в толще щитовидной железы, или рядом с ней. Гипофиз в ямке для гипофиза на теле клиновидной кости. Эпифиз в ямке между зрительными буграми и четверохолмием. Надпочечники находятся медиально от переднего угла почки.

Нервная система и органы чувств

Цель занятия. Изучить общую характеристику строения нервной системы и топографию головного и спинного мозга, спинномозговых нервов, плечевого и пояснично – крестцового сплетения и топографию анализаторов.

Живой организм постоянно находится в контакте с внешней средой и способен воспринимать раздражения как из внешней среды, так из внутренней и отвечать на эти раздражения. Всё это осуществляется нервной системой. Нервная система обеспечивает единство и целостность всего организма и осуществляет его взаимосвязь с внешней средой. Нервная система подразделяется на центральную, периферическую или соматическую и вегетативную. Центральная нервная система подразделяется на спинной мозг и головной. Спинной мозг находится в позвоночном канале, а головной в черепной полости. Студентам нужно нанести на кожу животных мелом проекцию спинного мозга и обозначить его части.

Периферическая нервная система состоит из спинномозговых нервов, отходящих от спинного мозга и черепномозговых нервов. Спинномозговые нервы делятся на шейные, грудные, поясничные, крестцовые и хвостовые. Шейных нервов 8 пар, число грудных, поясничных и крестцовых соответствует числу позвонков в каждом из этих отделов, а хвостовых нервов 5-6 пар. Обучающимся нужно нанести на кожу животного мелом проекцию спинномозговых и черепномозговых нервов, а также плечевое сплетение (оно располагается медиально от лопатки и вентрально лестничной мышцы). Из него выходят 9 пар нервов: краниальные и каудальные грудные, предлопаточный, подлопаточный, подмышечный, мышечнокожный, плечевой, локтевой и срединный. Отметить пояснично – крестцовое сплетение и нервы, отходящие от него.

Автономная нервная система обеспечивает функцию внутренних органов и делится на парасимпатическую, или висцеральную и симпатическую или сосудистую.

Органы чувств, или анализаторы – это зрительный и равновесно – слуховой. Зрительный состоит из глазного яблока, защитных и вспомогательных органов (нижнее и верхнее веко с ресницами третье веко конъюнктивы периорбита, слезный аппарат). Для осмотра конъюнктивы нужно расширить глазную щель большим и указательным пальцами. При осмотре обратить внимание на наличие истечений из внутреннего угла глаза, повреждений, окраску конъюнктивы. Если животное здоровое, то конъюнктивы бледнорозового цвета, а у больных – от бледного до красного цвета.

Равновесно – слуховой анализатор состоит из наружного уха, среднего и внутреннего. Наружное ухо представлено ушной раковиной с двигательным аппаратом и наружным слуховым проходом. Среднее ухо находится в полости барабанного пузыря. Внутреннее ухо располагается в скалистой части каменистой кости. Таким образом для исследования доступно только наружное ухо. Студентам необходимо осмотреть ушную раковину и наружный слуховой проход.

Формы отчётности по практике

По каждому занятию практики предусмотрена проверка письменного отчёта в произвольной форме, где описывается тема занятия, цель его и как обучающийся выполнял практическую часть каждого занятия.

Формы промежуточной аттестации (по итогам практики)

По окончании практики защищается отчёт и по итогам защиты ставится зачёт.

По окончанию практики по получению первичных профессиональных умений и навыков, в том числе первичных умений и навыков научно-исследовательской деятельности (Морфология животных) обучающимися должна быть сдана отчетная документация, представленная ниже.

Вопросы для промежуточной аттестации:

1. Как правильно подходить к лошади во время исследования?
2. Как правильно подходить к крупному рогатому скоту во время исследования?
3. Как нужно фиксировать свиней во время исследования?
4. Какие Вы знаете методы прижизненного исследования животных?
5. На какие части делится туловище животного?
6. Какие Вы знаете области тела животного?
7. На какие области делятся конечности у животного?
8. Какие кости и их части можно прощупать у животных в шейном и грудном отделах осевого скелета?
9. Какие кости и их части можно прощупать у животных в пояснично-крестцовом и хвостовом отделах?
10. Какую функцию выполняет плечевой пояс и из каких костей он состоит? Что можно прощупать на лопатке?
11. Какие кости и их части можно прощупать на тазовом поясе?
12. Какие мышцы доступные для пальпации на голове? Показать их расположение.
13. Какие мышцы доступные для пальпации в области шеи? Показать их расположение.
14. Какие мышцы можно пропальпировать в грудном отделе?
15. Показать мышцы, которые можно пропальпировать в области живота?
16. Какие мышцы хорошо прощупываются на грудной конечности?
17. Как определить толщину кожи и чем?
18. Назвать суставы на грудной конечности и прощупать их.
19. Назвать суставы на тазовой конечности и прощупать их.
20. В каком случае применяется зевник. Рассмотреть и перечислить производные ротовой полости.
21. На какие области делится брюшная полость? Показать их.
22. Как можно исследовать пищевод, рубец, и книжку?

23. Какие методы исследования органов дыхания?
24. Какие методы исследования органов размножения самца? Перечислить, что входит в эту систему.
25. Какие имеются методы исследования самки? Состав органов размножения самки?
26. Как определить границы сердца? Где можно прощупать лицевую артерию, пульс у животных и сонные артерии?
27. Как можно осмотреть конъюнктиву глаза и на что нужно обращать внимание?

ОТЧЕТ

обучающегося по итогам учебной практики

ФИО обучающегося _____

Направление (специальность), курс, группа _____

Наименование практики _____

Дата прохождения практики _____

Индивидуальное задание на прохождение практики _____

Объем выполненных работ _____

Дата сдачи отчета _____

Дата защиты отчета _____

Заключение оценка руководителя практики о выполнении индивидуального задания _____

Руководитель практики _____ / _____ /

Институт животноводства и ветеринарной медицины
 Кафедра морфологии и физиологии
 Направление подготовки 36.03.02 Зоотехния
 Направленность (профиль) подготовки Технология производства продуктов животноводства
 / Непродуктивное животноводство (кинология)

ИНДИВИДУАЛЬНОЕ ЗАДАНИЕ НА УЧЕБНУЮ ПРАКТИКУ
 по получению профессиональных умений и навыков, в том числе первичных
 умений и навыков научно-исследовательской деятельности
(Морфология животных)
 (наименование учебной практики)

Выдано _____ группа _____ курс _____
 (Ф.И.О. обучающегося)

Начало практики _____ Окончание практики _____

Перечень планируемых результатов обучения при прохождении практики

Код компетенции	Наименование компетенции
ОК-7	способность к самоорганизации и самообразованию
ОПК-5	способность к обоснованию принятия конкретных технологических решений с учетом особенностей биологии животных

Содержание индивидуального задания

№ п/п	Разделы (этапы) практики	Задание
1	Правила работы с животными и методы исследования	Освоить технику безопасности при работе с животными разных видов. Научиться правильно фиксировать их и освоить наиболее простые и доступные методы прижизненного исследования животных (пальпация, перкуссия и аускультация).
2.	На живых объектах изучить проекцию и топографию костей осевого и периферического скелета	На голове животного методом пальпации определить расположение отдельных костей и их выдающиеся части (гребни, бугры). Пропальпировать все шейные, грудные и поясничные позвонки (их количество, остистые и поперечно-рёберные отростки), рёбра и грудину. На крестцовой кости гребень и хвостовые позвонки. Пропальпировать плечевой пояс и свободную грудную конечность. Суставы (плечевой, локтевой, запястный). Обратит внимание на дистальную фалангу. Пропальпировать тазовый пояс и свободную тазовую конечность. Найти маклоки., тазобедренный, коленный и заплюсневый суставы.

3	На живых объектах методом пальпации изучить скелетные мышцы	Методом пальпации изучить скелетные мышцы, расположенные поверхностно и мелом нанести их контуры на кожу.
4.	На живых животных повторить и закрепить пройденный материал по органам пищеварения, дыхания методом пальпации, перкуссии и аускультации	На фиксированных животных рассмотреть ротовую полость (губы, зубы, язык), пропальпировать глотку и пищевод; рубец проперкутировать и прослушать шумы;. пропальпировать и проперкутировать книжку и кишечник. Исследовать носовую полость, прослушать трахею, лёгкие. Путём перкуссии определить заднюю границу лёгких.
5.	На живых животных повторяем и закрепляем пройденный материал по органам мочевыделения и размножения методом пальпации и осмотра	Определить топографию почек. Вспомнить состав органов мочеотделения. Провести обследование семенников и вспомнить видовые особенности их строения. С помощью пальпации области живота установить местоположение полового члена и S-образного изгиба у к.р.с.; у хряков осмотреть дивертикул препуция Вспомнить состав органов размножения самцов и самок. У самок осмотреть половые губы и мочеполовое преддверие.
6	На живых животных повторяем и закрепляем пройденный материал по сердечно-сосудистой системе, железам внутренней секреции, нервной системе и органам чувств методом пальпации, перкуссии и аускультации. Защита отчёта по практике.	Определить топографию сердца, Пропальпировать сонные артерии, лицевую артерию, прощупать на ней пульс. Вспомнить состав лимфатической системы и методом пальпации исследовать доступные лимфоузлы. Вспомнить состав органов кроветворения, желез внутренней секреции их топографию и функцию. Нанести мелом на кожу животных проекцию спинного мозга и обозначить его части.

Задание выдал:

Руководитель практики от кафедры _____

(подпись)

/_____/ (И.О.Фамилия, должность, ученая степень)

С заданием ознакомлен

(подпись)

/_____/ (Ф.И.О. обучающегося)

«___» _____ 20__ г.

Институт животноводства и ветеринарной медицины
 Кафедра морфологии и физиологии
 Направление подготовки 36.03.02 Зоотехния
 Направленность (профиль) подготовки Технология производства продуктов животноводства
 / Непродуктивное животноводство (кинология)

ОЦЕНКА РЕЗУЛЬТАТОВ ПРОХОЖДЕНИЯ УЧЕБНОЙ ПРАКТИКИ

по получению профессиональных умений и навыков, в том числе первичных
умений и навыков научно-исследовательской деятельности

(Морфология животных)

(наименование учебной практики)

№	Ф.И.О.	Перечень компетенций	Оценка сформированности компетенции в баллах*			
			2	3	4	5
1.		ОК-7				
		ОПК-5				

*2 балла – компетенция не сформирована; 3 балла – не достаточно сформирована;
 4 балла – частично сформирована; 5 баллов – полностью сформирована

Руководитель практики от кафедры _____

(подпись)

/ _____ /

(И.О.Фамилия, должность,
ученая степень)

« _____ » _____ 20 ____ г.

Заведующий кафедрой
морфологии и физиологии

(подпись)

/ _____ /

(И.О.Фамилия)

Список литературы:

а) основная литература:

1. Зеленовский, Н.В. Анатомия животных: учеб. пособие / Н.В. Зеленовский, К.Н. Зеленовский. — СПб.: Лань, 2014. — 848 с.
2. Климов, А.Ф. Анатомия домашних животных / А.Ф. Климов, А.И. Акаевский. – Изд. 7-е, стер. – СПб.: Лань, 2011. – 1040с.

б) дополнительная литература:

1. Анатомия позвоночного столба и грудной клетки [Электронный ресурс] : учеб. пособие / сост. В.М. Шпыгова. - Электрон. текст. дан. – Ставрополь: АГРУС СтГАУ, 2013. – 44с. - Режим доступа: [www. e. Lanbook.com](http://www.e.Lanbook.com)
2. Вракин, В.Ф. Практикум по анатомии и гистологии с основами цитологии и эмбриологии сельскохозяйственных животных [Электронный ресурс]: учеб. пособие / В.Ф. Вракин. - Электрон. текст. дан. - СПб.: Лань, 2013. - 352 с. - Режим доступа: www.e.lanbook.com. – Загл. с экрана.
3. Зеленовский, Н.В. Анатомия животных [Электронный ресурс]: учеб. пособие / Н.В. Зеленовский, К.Н. Зеленовский. — Электрон. текст. дан. – СПб.: Лань, 2014 .— 848 с. – Режим доступа: www. e. Lanbook.com
4. Климов, А.Ф. Анатомия домашних животных [Электронный ресурс] / А.Ф. Климов, А.И. Акаевский. – 7-е изд., стер. – Электрон. текст. дан. - СПб.: Лань, 2011. – 1040 с. - Режим доступа: www.e.lanbook.com.
5. Писменская, В.Н. Практикум по анатомии и гистологии сельскохозяйственных животных: учеб. пособие / В.Н. Писменская, В.И. Боев. – М.: КолосС, 2010. - 327с.
6. Практикум по анатомии и гистологии с основами цитологии и эмбриологии сельскохозяйственных животных: учеб. пособие / В.Ф. Вракин [и др.] - 3-е изд., перераб. и доп. - СПб.: Лань, 2013. - 352 с.

Кабанова Лариса Ивановна

Методические указания для проведения практики по получению первичных профессиональных умений и навыков, в том числе первичных умений и навыков научно-исследовательской деятельности (Морфология животных) для обучающихся направления подготовки 36.03.02 Зоотехния

Подписано в печать _____ 201___. Формат 60x90 1\6. Бумага писчая.
Печать офсетная. Уч.-изд.л. _____. Тираж ___ экз. Заказ _____.

ФГБОУ ВО Приморская ГСХА
Адрес: 692510, г. Уссурийск, пр-т Блюхера, 44.

Участок оперативной полиграфии ФГБОУ ВО Приморская ГСХА
692500, г. Уссурийск, ул. Раздольная, 8